

Jānis Krustīns
MC valdes priekšsēdētājs
Latvijas Rokas ķirurģijas
asociācijas prezidents

Mūsu pirmie

Šis *Plastikos* numurs iznāk laikā, kad tikko veiksmīgi beidzies Pirmais Baltijas rokas ķirurģijas kongress, kura iniciators un galvenais organizators bija Mikroķirurģijas centrs. Mēs līdz pēdējam brīdim nebijām isti pārliecināti, vai šīs idejas realizācija būs veiksmīga, bet pasākums pierādīja, ka esam uz pareizā ceļa. Kongresā bija pārstāvētas visas Baltijas un Skandināvijas valstis, kā arī Krievija, Ukraina un Baltkrievija. Kongresa lektori bija izcili savas nozares speciālisti no ASV, Kanādas, Singapūras un Somijas. Kongresa laikā tikāmies ar Skandināvijas rokas ķirurģijas aso-

ciācijas prezidentu un tika nolemts, ka Baltijas kongresam ir jāklūst par daļu no Skandināvijas Rokas ķirurģijas konferences, kas katru otro gadu notiek kādā no Skandināvijas valstīm. Līdz ar to Latvijas rokas ķirurģiem un mikroķirurgiem ir radusies iespēja iekļūt Skandināvijas un visas Eiropas rokas ķirurģijas aprītē. Turklāt šis Pirmais Baltijas rokas ķirurģijas kongress pierādīja, ka arī Eiropa var no mums mācīties.

Pirmais šopavasara bija ne tikai rokas ķirurģu kongress – pirmo reizi Latvijā tika veiktas arī vairākas sarežģītas rekonstruktīvās operācijas. Par to parūpējās mūsu mikroķirurģijas speciālisti dr. Kalvis Pastars ar kolēģiem no Latvijas Onkoloģijas centra un dr. Mārtiņš Kapickis ar kolēģiem no Tuberkulozes un plaušu slimību klīnikas. Īpaši nozīmīgi tas ir pacientiem, kuri varēs atgriezties normālā dzīvē, kas agrāk – bez šādu sarežģītu rekonstruktīvo operāciju veikšanas – nebija iespējams.

Lai jums jauka vasara! Mēs strādāsim, lai šiem pirmajiem darbiem būtu turpinājums.

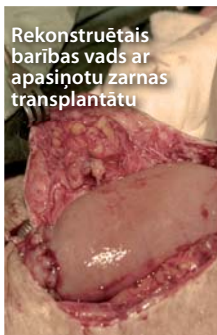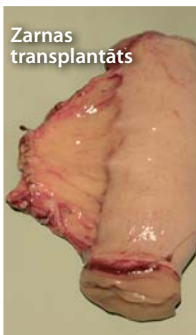
Barības vada rekonstrukcija ar zarnas transplantātu

Mikroķirurģijas centra (MC) un Latvijas Onkoloģijas centra (LOC) speciālisti veikuši līdz šim Latvijā nebijušu operāciju – pēc onkoloģiskas slimības pacientei rekonstruēts barības vads, izmantojot tievās zarnas transplantātu.

Operācija ilga 6,5 stundas. Tās laikā kaklā tika pārstādīts tievās zarnas fragments un mikroķirurģiskā tehnikā atjaunota asinsrite. Sarežģīto operāciju veica MC plastikas ķirurgs Kalvis Pastars, ķirurgs onkologs Armands Siviņš un sejas un žokļu ķirurgs Juris Tārs.

70 gadus vecajai pacientei barības vads un balsene audzēja dēļ bija izņemti pirms vairākiem gadiem. Līdz šim viņa ar speciālu zondi varēja uzņemt tikai šķidru barību. Pacientes atveseļošanās noritēja bez sarežģījumiem. Paciente tagad ir spējīga uzņemt jebkāda veida barību, un nav diētas ierobežojumu.

Latvijā šāda operācija iepriekš nav veikta, un arī pasaulē tā nav ikdienas procedūra. Pasaules mediķu aprindās to uzskata par augstākā līmeņa mikroķirurģiju. Operācijas sarežģītību nosaka tas, ka zarnas transplantāta asinsrite jāatjauno 1–2 stundu laikā.



Iedzimtas melanocītu dzimumzīmes

Iedzimtus veidojumus ikdienā mēdz saukt par dzimumzīmēm (lat. – *naevus*). Parasti vārdu „dzimumzīme” attiecinā uz jebkādu epidermālu veidojumu, kaut gan daudzi no tiem ir radušies nevis pirms dzimšanas, bet dzīves laikā. Jebkuru patoloģisku veidojumu ādā var saukt arī par hamartomu. Dzimumzīmi histoloģiski var raksturot kā šūnu sakoņojumu, kas radies, atipiskā vietā daloties embrioloģiskas izcelsmes šūnām.

Pēc dažādu autoru datiem, iedzimtas melanocītu dzimumzīmes (turpmāk – IMD) ir 1–6% jaundzimušo. IMD veidojas neiroblastu šūnu attīstības aberācijas gadījumos. Melanocīti veidojas no melanoblastiem, kas agrīnā embrionālās attīstības stadijā migrē ne tikai uz ādas aizmetņiem, bet arī uz gļotādu, acīm, smadzeņu apvalkiem, mezentēriju u. c., kur tie transformējas par melanocītiem. Tad izveidojas ektopiskas šūnu populācijas, piem., dzimumzīmes.

Naevus šūnas dermā tiek klasificētas 3 tipos:

- A – epitēlija (lokalizējas dermas virsējā daļā),
- B – limfoidās (lokalizējas dermas vidējā daļā),
- C – fibrocītu (lokalizējas dermas dziļajā daļā).

No fibroblastiem un Švāna šūnām tās var histoloģiski diferencēt, veicot speciālas analīzes. IMD var būt gludas, nelīdzenas, mezgļveida u. c. To krāsa variē no brūnas līdz zilai. IMD var segt apmatojums, kas var būt garāks un tumšāks par pārējo apmatojumu. Bieži tām mēdz būt „satelītvaidīgi”. 6–12 mēnešu laikā pēc dzimšanas IMD parasti kļūst vairāk pamanāmas. Bērnam augot, āda IMD rajonā kļūst biežāka, IMD kļūst tumšākas, virsma neregulārāka. Dzimumzīmju lielums ir ļoti variabls. Pašlaik tās pēc lieluma iedala 4 grupās.

- Mazas: < 1,5 cm – 1 % jaundzimušo,
- Vidējas: 1,5–10 cm
- Lielas: 11–20 cm – 0,6 % jaundzimušo,
- Gigantiskas: > 20 cm (pēc citu autoru datiem, 100 cm² vai 2% no ķermeņa virsmas) ir retas – 1/20000 jaundzimušo.

Gigantiskas *naevus* visbiežāk ir lokalizētas uz galvas un kakla. Uz muguras esošās mēdz kombinēties ar leptomeningiālu melanocitozi un neiroloģiskiem, piem., epilepsijas, simptomiem. Aprakstītas arī kombinācijas ar *spina bifida* un meningomiocēli. Tieši gigantisku IMD gadījumos datortomogrāfijas un magnētiskās rezonanses izmeklējumos tiek konstatēti galvas smadzeņu temporālās daivas bojājumi. Tie var izraisīt krampju lēkmes vai epilepsiju.

Viens no lielākajiem IMD riskiem ir iespējamība, ka lielās un gigantiskās IMD var pārveidoties par melanomām vai sarkomām. Literatūrā rakstīts, ka gigantisko IMD transformācijas varbūtība ir ➔



Haralds Adovičs
plastikas ķirurgs
Mikroķirurģijas centra
vadītājs

Plastikos

➤ 2–31%. Malignizācija pirmajos 3 dzīves gados: 60% bērniem, 70% pirms pubertātes vecuma. Tādēļ vidēju, lielu un gigantisku IMD gadījumā ir jāievēro šādas rekomendācijas:

- tūlīt pēc dzimšanas jāveic IMD mērījumi un veidojums jānofotografē vēlākai salīdzināšanai;
- jaundzimušais pēc iespējas ātrāk jākonsultē speciālistam, kas var veikt IMD radikālu ārstēšanu – operāciju;
- ja klīniskās pazīmes liecina par atipisku IMD attīstību vai malignizāciju, minētais segments radikāli jāizoperē un jānosūta histoloģiskai izmeklēšanai.

Visos IMD gadījumos ir jāvērtē ne vien malignitātes risks, bet arī kosmētiskie un psiholoģiskie aspekti. Modernā ķirurģiskā tehnika ļauj veikt sarežģītas operācijas. Daudzos gadījumos operāciju ieteicams veikt pirms skolas vecuma, jo tad bērni to uztver psiholoģiski labāk. Visas procedūras labāk tiek tolerētas līdz pubertātes vecumam.

Diferenciāldiagnostikā ir jāatpazīst dažādas IMD variācijas:

- zilās *naevus*,
- mongoloīdās *naevus*,
- *Ota naevus*,
- *Ito naevus*.

Tās ir, jau bērnam piedzimstot, un ir saistītas ar melanocītu proliferāciju dermā.

Mongoloīdās *naevus* nav jāārstē. Tās ir tumši brūnas vai zilpelēkas, mazas, norobežotas un līdzenas. Visbiežāk tās ir lokalizētas uz augšējām ekstremitātēm, pleciem vai vēdera. To izplatība baltajai rasei 10%, melnajai rasei 96% gadījumumu. Zilās *naevus* ir jāoperē. Tās ir pamanāmas jau bērnībā. Izšķir vienkāršās zilās un celulārās zilās *naevus*.

Vienkāršās zilās *naevus* atrodas vai nu dermas vidējā, vai dziļajā slānī. Tās ir mazas (< 1 cm), gludas, apaļas vai ovālas. To krāsa ir zili melna vai pelēka, un tās var būt lokalizētas jebkur – visbiežāk uz ekstremitātes un plaukstu vai pēdas dorsālās virsmas, lumbosakrālajā rajonā, uz galvas. Sievietēm tās ir biežāk nekā vīriešiem.

Celulārās zilās *naevus* sastopamas retāk. Tām ir neregulāra forma, krāsa – gaišāka. Bieži tās ir lielākas par 1 cm, visvairāk lokalizētas lumbosakrālajā rajonā. Šīm *naevus* ir lielāka malignizācijas iespēja, tādēļ tās rekomendē agrīni ekscidēt.

Ota un *Ito* ir zilo *naevus* klīniskā forma. Tās biežāk ir indiāņiem un melnās rases pārstāvjiem.

Ota naevus pirmo reizi aprakstītas 1939. gadā Japānā. Tās ir gludas, neregulāras, pelēkas vai zilas, lokalizētas uz sejas, *n. trigeminus* projekcijas zonā, ap acīm un muti, degunā. Vairāk nekā 50 % gadījumu tās atrodas sklērā, retāk konjunktīvā vai retinā. *Ota naevus* var atrasties arī uz mutes un rīkles gļotādas.

Ito naevus vizuāli ir tādas pašas kā *Ota*, bet lokalizētas supraklavikulāri – uz pleca vai kakla.

Mongoloīdās *Ota* un *Ito* IMD neizzūd, un pēc pubertātes to pigmentācija pastiprinās. Parasti

to attīstības gaita ir labdabīga.

Radikāla IMD ārstēšana ir operatīva. Operācijas apjoms ir atkarīgs no IMD lokalizācijas, iespējamā histoloģiskā varianta un pacienta vecuma. Mazām un vidējām IMD malignitātes iespējamība pirmajā dzīves desmitgadē ir zema, tāpēc tās parasti neoperē. Bērnam kļūstot vecākam, var plānot operāciju lokālajā anestēzijā. Izņēmuma gadījums ir IMD lokalizācija tur, kur nav iespējams izmantot lokālo anestēziju (piem., periorbitāli), kā arī liela apjoma operācija.

Galvenais princips: IMD ekscīzija, līdz pieguļošiem audiem visā dziļumā.

Operāciju veidi:

- ekscīzija,
- sērijuveida ekscīzija (to veic, lai veidotu mazāks audu iestiepums un līdz ar to mazāka rēta, kā arī tāpēc, lai nebūtu jāveic sarežģīta operācija),
- autodermplastika,
- audu izstiepšana ar esponderu,
- lokāli lēveri,
- „brīvi” audu lēveri, ko transplantē no citām ķermeņa daļām, veicot asinsvadu anastomozi mikroķirurģiskā tehnikā.

Tās IMD, kas atrodas uz sejas vai galvas matainajā daļā, kā arī jebkur lokalizētās gigantiskās IMD parasti operē plastikas ķirurgi. Sarežģītos gadījumos dažkārt ir jāveic atkārtotas, vienlaicīgi dažādas operācijas. Piemēram, iedzimtas gigantiskas sejas vai galvas IMD radikāli ārstēšanai var būt nepieciešamas vairākas operācijas: sejas IMD rezekcija un plastika ar brīvu *a. radialis* lēveri, kas pirms transplantācijas papildus izstiepts ar audu esponderu. Pēdējais etaps – deguna plastika, izmantojot rotētu lēveri, kas iegūts, ar audu esponderu izstiepjot pieres ādu.

Vēres:

Grabb and Smiths „Plastic Surgery” 1997. 141–142; 210–212; 505–505f.

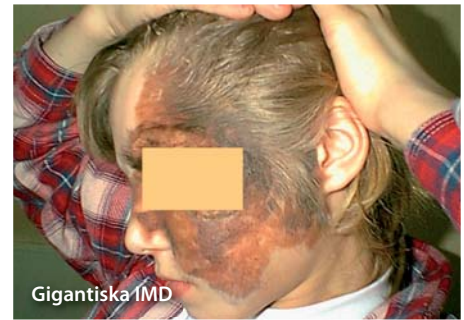„Plastic Surgery Indication, Operations and Outcomes” by Mosby Inc. 2000. 304–305; 307; 977–999; 999–1006.

V. A. Kinsler, W. K. Chong, S. E. Aylett and D. J. Atherton „Complications of Congenital Melanocytic Naevi in Children: Analysis of 16 Years Experience and Clinical Practice”, British Journal of Dermatology, Vol. 159, Issue 4, 907–914.

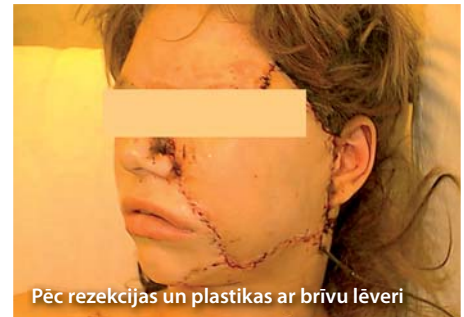Oren J. Becher and authors „Large Congenital Melanotic Nevi in an Extremity with Neurocutaneous Melanocytosis”, Pediatric Dermatology, Vol. 26, Issue 1, 79–82.

P. Helmbold, R. Rompel, J. Petrs, D. Lübbe, W. Ch. Marsch „Konginitale melanozytäre Nävi”, Hautarzt, 199–50:779–784, Springer Verlag, 1999.

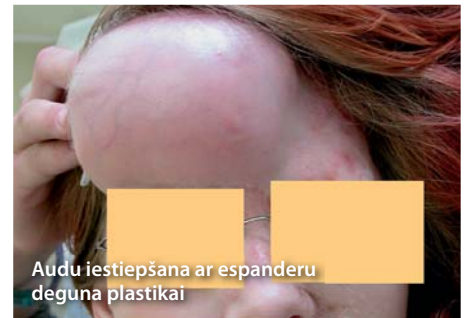H. Hamm „KMN – Früh exzidieren oder abwarten”, Pädiatrie – Hautnah; 3–2008; 150–153.



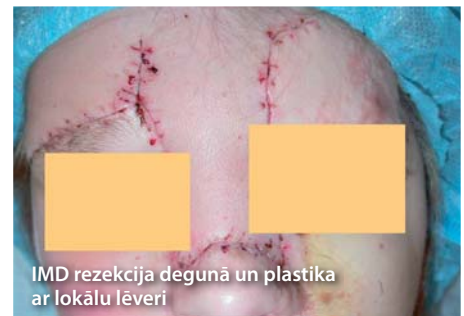Gigantiska IMD



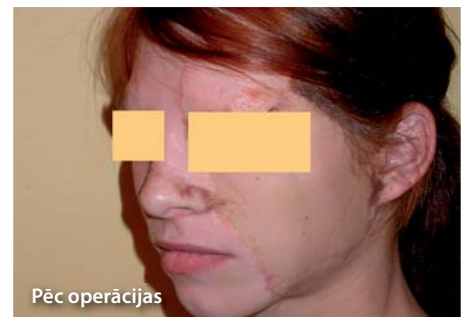Pēc rezekcijas un plastikas ar brīvu lēveri



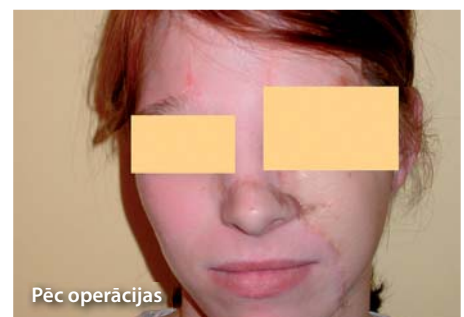Audu iestiepšana ar esponderu deguna plastikai



IMD rezekcija degunā un plastika ar lokālu lēveri



Pēc operācijas



Pēc operācijas

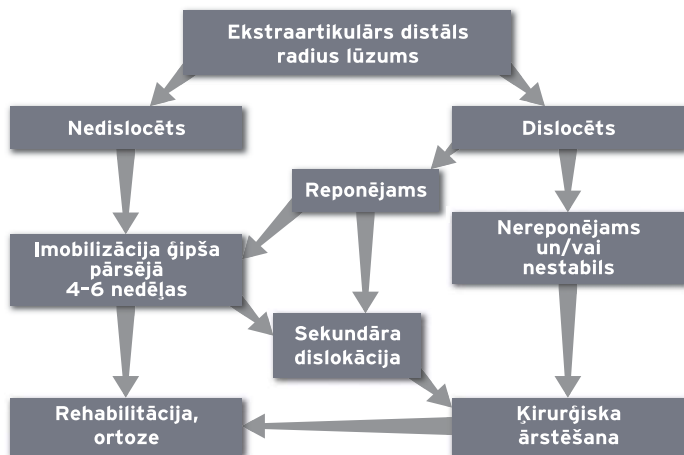


Uldis Krustiņš
traumatologs ortopēds

Spieķkaula distālā gala lūzumi

Spieķkaula distālās metafizes („tipiskās vietas”) lūzumi ir visbiežākie no augšējās ekstremitātes kaulu lūzumiem (1. att.). Šai traumai raksturīga sezonālitate, kā arī izplatība dažādās vecuma grupās. Veciem cilvēkiem (> 50 g. v.) attiecība „vīrieši : sievietes” ir 1 : 4, bet jauniem cilvēkiem (< 30 g. v.) tā ir 2 : 1. Jauniem cilvēkiem biežāk sastopami sarežģīti artikulāri lūzumi, jo viņiem biežāk ir augstas enerģijas traumas.

Lūzumu klasifikācijā tiek izmantotas dažādu autoru klasifikācijas, bet kliniskajā darbā visplašāk izmanto AO klasifikāciju, kas lūzumus iedala pēc lūzuma līnijas lokalizācijas, fragmentu novietojuma un skaita. Pēc šīs klasifikācijas, lūzumi tiek iedalīti 3 grupās – A, B un C –, katrai grupai ir vēl 3 apakšgrupas. Locītavu virsmu bojājuma gadījumā, kad lūzumi ir intraartikulāri, ārstēšanai visbiežāk jābūt ķirurģiskai, jo novērst locītavas virsmas defektus slēgtā veidā parasti nav iespējams. Lai atvieglotu pareizas ārstēšanas taktikas izvēli ekstraartikulāru lūzumu gadījumā, mēs vadāmies pēc salīdzinoši vienkārša algoritma.



Lūzums tiek uzskatīts par nestabilu, ja deformācijas leņķis LL projekcijā ir lielāks par 20°, rādīja saišnājums ir lielāks par 2–5 mm, dorsālās virsmas defekts ir lielāks par 50 % no rādīja metafizes dorsāli volārās distances, ir izteikta osteoporoze, abu apakšdelma kaulu distālo galu lūzums vai intraartikulārs lūzums.

Ārstēšanas mērķis ir atjaunot locītavu artikulējošās virsmas, novērst sekundāras dislokācijas rašanos un atjaunot spieķkaula un elkoņkaula distālo galu attiecību locītavā.

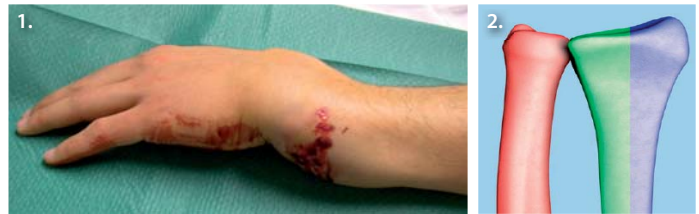Konservatīva ārstēšana pieļaujama nedislocētiem lūzumiem, minimāli dislocētiem intraartikulāriem un ekstraartikulāriem lūzumiem, stabiliem ieķīlētiem lūzumiem ar minimālu dislokāciju.

Ārstējot konservatīvi, liela nozīme ir ģipša longetes garumam, novietojumam un stabilitātei. Fiksatora distālajam galam ir jābūt līdz metakarpālo kaulu galviņām, lai MP locītavas varētu netraucēti kustēties. Nedrīkst pārcensties ar plaukstu locītavas fleksiju un ulnāru deviāciju, jo tad ievērojami palielinās perifēro nervu kompresijas un Zudeka sindroma risks. Potenciāli nestabila lūzuma vai abu kaulu lūzuma gadījumā, ārstējot konservatīvi, pirmajās 3 nedēļās ir jālieto plaukstu un elkoņa locītavu fiksējoša „garā” longete, bet nākamajās 3 nedēļās – „īsā” longete vai ortoze. Imobilizācijas laikā pacientam ir obligāti jāvingrina visas neimobilizētās locītavas. 7–10 dienu laikā pēc veiksmīgas lūzuma repozīcijas un fiksācijas ģipši ir nepieciešama Rtg. kontrole.

Ārstēšanas taktiku ietekmējošie faktori:

pacienta īpatnības – vecums, aktivitāte, profesija, dominējošā roka, vispārējais veselības stāvoklis;

lūzuma īpatnības – slēgts vai vaļējs, intraartikulārs vai ekstraartikulārs, stabils vai nestabils, osteoporozes pakāpe, miksto audu stāvoklis, karpālo kaulu lūzums vai interkarpālo saišu bojājums.



Jebkuras – konservatīvas vai ķirurģiskas – ārstēšanas **obligāta sastāvdaļa ir laicīgi sāktā un adekvāta ergoterapija rehabilitologa uzraudzībā.**

Ķirurģiskās ārstēšanas taktikā pēdējo 5–10 gadu laikā ir nostiprinājusies 3 kolonnu teorija (2. att.). Vadoties pēc tās, ir vieglāk izprast bojājuma smaguma pakāpi, kā arī plānot implantu izvēli operācijā. Obligāts nosacījums ir panākt visu kolonnu stabilitāti, lietojot jebkurus implantus.

Mūsu Centrā šo lūzumu ārstēšanā **tiek izmantoti šādi implanti:** 1,0 mm, 1,2 mm vai 1,5 mm diametra stieples, 2,4 mm un 2,7 mm DCP, figurālās vai volārās kompresijas plāksnes, 3,5 mm T veida plāksne, monolaterāls ĀFA ar 2,5 mm, 3,0 mm un 4,0 mm diametra Šanca skrūvēm, kaula transplantāts (ja ir kaula defekts).

Pēdējos 3–4 gados pasaulē īpaši bieži tiek lietota volārās kompresijas plāksne, kas ļauj fiksēt lūzumu ar dažādos virzienos esošām skrūvēm. Pirms šī implanta izgudrošanas stabila sarežģītu artikulāru lūzumu fiksācija bieži nebija iespējama.

Rtg. izvērtēšana. Ja tiek lietotas bloķējošas plāksnes, standarta Rtg. projekcijās var būt grūti adekvāti noteikt skrūvju lokalizāciju. Lai izvairītos no kļūdām, AP projekciju rekomendē veikt ar 10° piepaceltu apakšdelmu, bet LL projekciju – ar 20° radiālu leņķi.

Klīniski piemēri:

50 g. v. sieviete, C2 lūzums. Veikta osteosintēze ar volāro kompresijas plāksni (3.–6. att.);

35 g. v. vīrietis, C3 lūzums. Veikta osteosintēze ar stieplēm un ĀFA (7.–10. att.).

Lūzumu iespējamās komplikācijas: *n. medianus* bojājums, nepareiza konsolidācija (sekundāra dislokācija), artroze, cīpslu plīsums, neiropātija, Zudeka sindroms, miksto audu un/vai kaulaudu iekaisums.

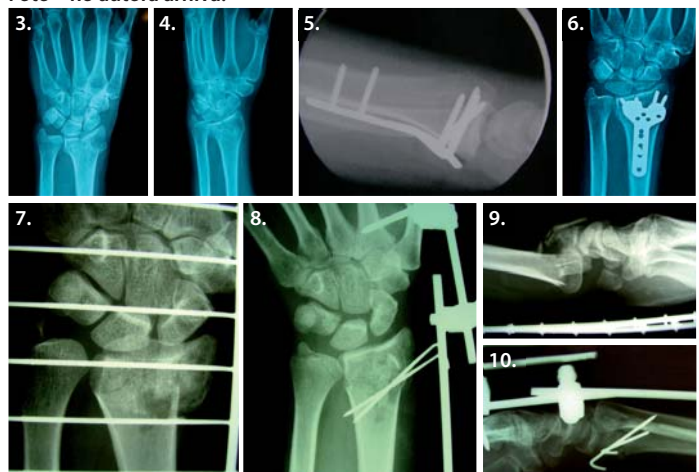Nobeigumā vēlos atgādināt, ka laicīgi sāktā un adekvāta ārstēšana ievērojami samazina komplikāciju rašanās iespēju. Spieķkaula distālo lūzumu ārstēšanas labākais periods ir līdz 14. dienai pēc traumas.

Rokas (t. sk. plaukstu locītavas kaulu lūzumu) ķirurģijas neatliekamā palīdzība MC tiek sniegta 7 dienas nedēļā 24 stundas diennaktī.

Vēres:

1. The frequency and epidemiology of hand and forearm fractures in the United States. Chung KC; Spilson SV, J Hand Surg [Am]2001 Sep;26(5):908-15.
2. Incidence of distal forearm fracture in British men and women. O'Neill TW; Cooper C; Finn JD; Lunt M; Purdie D; Reid DM; Rowe R; Woolf AD; Wallace WA Osteoporos Int 2001;12(7):555-8.
3. Closed manipulation and casting of distal radius fractures. Fernandez DL, Hand Clin 2005 Aug;21(3):307-16.
4. Distal radius fractures. Berger/Weiss. Lippincott Williams&Wilkins 2004
5. Operative Hand surgery. Green's Vol. 5

Foto – no autora arhīva.



Pirmais Baltijas rokas ķirurģijas kongress

No š. g. 24. līdz 25. maijam Rīgā notika Pirmais Baltijas rokas ķirurģijas kongress. Tas bija kā ievads 23. Skandināvijas rokas ķirurģijas konferencei, kas no 26. līdz 28. maijam notika Gotlandē (Zviedrija). Kongresā tika aplūkoti jaunākie zinātniskie atklājumi un ārstniecības tendences rokas ķirurģijā.

Kongresu rīkoja Latvijas Rokas ķirurģijas asociācija, Latvijas Plastisko ķirurģu asociācija un Rīgas Stradiņa universitāte sadarbībā ar Mikroķirurģijas centru (MC). Kongresa idejas autors un galvenais organizators bija MC rokas ķirurgs Mārtiņš Kapickis. Šo kongresu apmeklēja vairāk nekā 90 dalībnieku no Latvijas, Lietuvas, Igaunijas, Ukrainas, Baltkrievijas, Krievijas, Zviedrijas, Somijas, Norvēģijas, Dānijas, Lielbritānijas un Itālijas. Kongresā piedalījās tādi pasaulē atzīti rokas ķirurģijas speciālisti kā prof. Aimeriks Lims (*Aymeric Lim*) un asoc. prof. Pengs Jongs Pins (*Peng Yeong Pin*) no Singapūras, prof. Sanils M. Tērkaneds (*Sunil M. Thirkannad*) un dr. Alens Bišops (*Allen Bishop*) no ASV, prof. Arnis Freibergs no Kanādas un prof. Simo Vilki (*Simo Vilkki*) no Somijas. Visi dalībnieki, kurus *Plastikos* izdevās aptaujāt, par kongresu bija patīkami pārsteigti.

Prof. Simo Vilki (Somija): „Ar kongresa norisi esmu ļoti apmierināts. Īpaši gribu izcelt kvalitatīvās prezentācijas, labo tēmu izvēli un kuplo

dalībnieku skaitu no tik daudzām valstīm.”

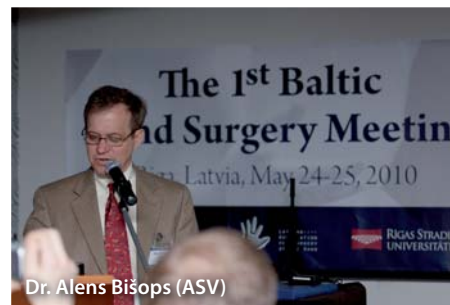Dr. Paolo Sassu (Itālija): „Priecājos, ka varēju piedalīties šajā pasākumā. Pārsteidzoši, ka pirmajā šāda mēroga Baltijas rokas ķirurģu kongresā varēja redzēt tik daudz kvalitatīvu prezentāciju, dzirdēt lektorus no visas pasaules, tai skaitā pārstāvjus no pasaulē prestižākajām rokas un mikroķirurģijas klīnikām. Paldies Mārtiņam Kapickim un viņa kolēģiem, kas spēja sapulcināt cilvēkus no tik daudzām un tik dažādām valstīm. Kopā mēs varam cits no cita mācīties, kā labāk palīdzēt pacientiem.”

Prof. Aimeriks Lims (Singapūra): „Ar šo pasākumu esmu ļoti apmierināts. Domāju, ka tam jāķļūst par rokas ķirurģijas speciālistu regulāras tikšanās vietu.” Pēc kongresa daļa dalībnieku ar prāmi devās uz Zviedriju, lai piedalītos 23. Skandināvijas rokas ķirurģijas konferencē. Arī uz prāmja notika prezentācijas un turpinājās diskusijas.

Mikroķirurģijas centru Skandināvijas konferencē pārstāvēja dr. Jānis Krustiņš, dr. Dzintars Ozols, dr. Aivars Tihonovs, dr. Mārtiņš Kapickis un dr. Uldis Krustiņš. Mūsu ārsti Skandināvijā vēlreiz pārliecinājās, ka ārstu kvalifikācijas, prasmju un tehniskā aprīkojuma ziņā atšķirību starp mums nav. Atšķirīgs ir tikai finansējums, kas skandināviem ikdienā ļauj izmantot jaunākos ārstniecības materiālus.

The 1st Baltic Hand Surgery Meeting

Riga, Latvia, May 24-25, 2010



Dr. Alens Bišops (ASV)



Kongresā piedalījās vairāk nekā 90 dalībnieku no 15 valstīm



Prof. Simo Vilki (Somija)



Prof. Sanils M. Tērkaneds (ASV) un prof. Arnis Freibergs (Kanāda)



Prof. Aimeriks Lims (Singapūra)



Dr. Mārtiņš Kapickis



Prof. Sanils M. Tērkaneds (ASV)



MC ārsti 23. Skandināvijas rokas ķirurģijas konferencē

Krūškurvja sienas rekonstrukcija

Mikroķirurģijas centra (MC) un Tuberkulozes un plaušu slimību klīnikas speciālisti ir veikusi Latvijā vēl nebijušu operāciju – krūškurvja sienas rezekciju un tās radītā defekta slēgšanu, izmantojot audus no pacienta vēdera.

Operāciju veica MC mikroķirurgs **Mārtiņš Kapickis** un torakālais ķirurgs Māris Apšvalks.

Pacientam, 57 gadus vecam vīrietim, pirms vairākiem gadiem tika izoperēts plaušu audzējs. Pēc pāris gadiem sākās plaušu daļas iekaisums, kas pārgāja uz lielu krūškurvja sienas daļu, un pacientu steidzami vajadzēja operēt. Operācija ilga 6 stundas. Tās laikā pacienta vēdera priekšējās sienas fragments tika pārstādīts krūškurvja audzēja radītā defekta vietā. Atveseļošanās notiek, kā plānots.

Līdzīgos gadījumos, kad ir radušies sarežģījumi pēc plaušu vēža operācijas, slimība bieži ir beigusies ar pacienta nāvi. Tagad mūsu medicīnu zināšanas un pieredze ļauj izmantot arvien jaunas medicīnas tehnoloģijas, kas ne vien glābj pacienta dzīvību, bet arī krietni paaugstina viņa dzīves kvalitāti pēc operācijas.

Mikroķirurģijas centra un Plastiskās ķirurģijas centra informatīvi izglītojošs izdevums

Plastikos

**MIKROĶIRURĢIJAS CENTRS
PLASTISKĀS ĶIRURĢIJAS CENTRS**

Klīniskā slimnīca „Gaiļezers”
Hipokrāta iela 2, Rīga

Tālr. 67042642, mob. tālr. 26177339

E-pasts: centrs@plastic-surgery.lv

www.mikrokirurgija.lv
www.plastic-surgery.lv